

УДК: 616.24-002.17

DOI 10.18413/2075-4728-2019-42-2-167-171

ИЗОЛИРОВАННЫЙ САРКОИДОЗ ПЛЕВРЫ: КЛИНИЧЕСКИЙ СЛУЧАЙ**ISOLATED PLEURAL SARCOIDOSIS: CASE REPORT**

**О.В. Ермилов^{1,2}, В.И. Шутов^{1,2}, Л.В. Морозова^{1,2}, Л.Б. Никонорова¹,
Р.Р. Хабибуллин³, В.А. Бочаров⁴, М.А. Бочарова¹, Ю.К. Гречишкина²,
Е.И. Присяжнюк²**

**O.V. Ermilov^{1,2}, V.I. Shutov^{1,2}, L.V. Morozova^{1,2}, L. B. Nikonorova¹, R.R. Habibullin³,
V.A. Bocharov⁴, M.A. Bocharova¹, Yu.K. Grechishkina², E.I. Prisyazhnyuk²**

¹ Белгородская областная клиническая больница Святителя Иоасафа,
Россия, 308007, г. Белгород, ул. Некрасова, 8/9

² Белгородский государственный национальный исследовательский университет,
Россия, 308015, г. Белгород, ул. Победы, 85

³ Белгородское патологоанатомическое бюро, Россия, 308007, г. Белгород, ул. Некрасова 8/9

⁴ ОГБУЗ «Городская больница № 2 г. Белгорода», Россия, 308036, г. Белгород, ул. Губкина, д. 46

¹ Belgorod Region Clinical Hospital of Saint Ioasaf, 8/9 Nekrasov St., Belgorod, 308007, Russia

² Belgorod National Research University, 85 Pobedy St., Belgorod, 308015, Russia,

³ Belgorod mortem Bureau, 8/9 Nekrasov St., Belgorod, 308007, Russia

⁴ Belgorod Municipal Hospital № 2, 46 Gubkin St., Belgorod, 308007, Russia

E-mail: neglect@mail.ru

Аннотация

Возможности современной медицины помогли накопить существенный научный и практический материал по целому ряду диссеминированных и интерстициальных заболеваний легких. Широкое внедрение в практику малотравматичных методов морфологической верификации сделало высокоточной их диагностику. Знания о саркоидозе позволяют проводить систематический анализ эпидемиологии, особенностей клинического течения, характера поражения органов, эффективности проводимого лечения. Лежащее в его основе аутоиммунное воспаление приводит к образованию эпителиоидноклеточных неказеифицирующихся гранул. При данном заболевании могут поражаться любые органы и системы, однако наиболее часто саркоидные гранулемы обнаруживаются во внутригрудных лимфатических узлах и легочной ткани. Особый интерес представляет анализ нетипичных его локализаций, в частности изолированных поражений плевры, которые в литературе упоминаются крайне редко. Представляем случай изолированного саркоидного плеврита у 31-летнего больного, что является нетипичным при данной патологии.

Abstract

Possibilities of modern medicine have helped collected significant scientific and practical material for a number of disseminated and interstitial lung diseases. Wide introduction in practice of less traumatic methods of morphological verification made diagnostics with high-precision. Knowledge of sarcoidosis allow for a systematic analysis of the epidemiology, clinical course, and character of organs lesion and the effectiveness of the treatment. The underlying autoimmune inflammation leads to the formation of noncaseating epithelioid-cell granulomas. This disease can affect any organs, but most commonly sarcoid granulomas are found in the intrathoracic lymph nodes and lung tissue. The analysis of its atypical localization, in particular of isolated lesions of the pleura, which in the literature are rarely mentioned, have practice interest. We present a case of the sarcoid isolated pleural effusion of a 31-year-old patient that is atypical for this disease.

Ключевые слова: саркоидоз, плевра, экссудативный плеврит.

Keywords: sarcoidosis, pleurisy, pleural effusion.



Введение

В основе саркоидоза лежит аутоиммунное воспаление неизвестной этиологии, приводящее к образованию эпителиоидноклеточных неказеифицирующихся гранулем. Как известно, при этом заболевании могут поражаться любые органы и системы. Наиболее часто саркоидные гранулемы обнаруживаются во внутригрудных лимфатических узлах и легочной ткани. Накоплен существенный научный и практический материал по данному заболеванию. Эти знания позволяют проводить систематический анализ эпидемиологии, особенностей клинического течения, характера поражения органов, эффективности проводимого лечения.

Имеющаяся информация указывает на относительную редкость поражения плевры. При этом данные тех или иных авторов разнятся. В частности, доктор Rosen отмечает [Rosen Y., 2007], что распространенность изменений плевры по данным компьютерной томографии (КТ) встречается в 10 % случаев, а при открытой биопсии легкого изменения в ней обнаруживаются в 35 %. В нескольких исследованиях сообщается [Durand et al., 1984; Natali et al., 1987; Salerno, 2010], что плевральные поражения при саркоидозе выявляются с частотой от 1 до 10 %. Ряд авторов указывает [Salazar et al., 1994; Tommasini et al., 1994] на их еще большую редкость – в пределах 0,7 и 0,16 % соответственно. При этом, как правило, они сочетаются с локализацией гранулем в других органах. Возможно, данное обстоятельство может быть связано с рентгенологической гиподиагностикой. Humper et al. [Humper et al., 1986] указали на то, что ретроспективный анализ данных КТ у больных с установленным диагнозом саркоидоза выявляет большее число паттернов плеврального поражения.

Тем не менее, большинство авторов сходятся во мнении об относительно редком вовлечении плевры в патологический процесс и относят эту локализацию к нетипичной для саркоидоза, особенно, для его дебюта [Beekman et al., 1976; Rockoff et al., 1985; Kusagaya. et al., 2009; Criado et al., 2010]. Изолированный саркоидный плеврит встречается еще реже [Chusid et al., 1974; Tommasini et al., 1994; Myers et al., 2008] и в основном представлен отдельными клиническими случаями [Rockoff et al., 1985; Natali et al., 1987; Loughney et al., 1997; Salerno, 2010].

Для поражения плевры характерно развитие выпота воспалительного, невоспалительного, геморрагического или хилезного характера (последний в случае поражения медиастинальных лимфатических узлов, сдавливающих лимфатический ствол), пневмоторакса, фиброзных плевральных наслоений, кальциноза плевры [Chusid et al., 1974; Beekman et al., 1976; Tommasini et al., 1994; Haitsh et al., 1996; Myers et al., 2008; Criado et al., 2010]. Порой эти состояния и определяют клиническую картину заболевания в его дебюте, обуславливают тяжесть течения заболевания.

Мимикрия саркоидоза, отсутствие окончательного решения проблемы его этиопатогенеза определяют важность предоставления медицинской общественности новой информации по этой теме, в том числе описания редких нетипичных клинических случаев, коим является изолированное саркоидное поражение плевры.

Клинический случай

Пациент М., 31 год, поступил в отделение пульмонологии одной из городских клиник с жалобами на боли в грудной клетке, одышку, повышение температуры тела до 38,5 °С. Заболевание развивалось постепенно: сначала стали беспокоить боли в грудной клетке справа, усиливающиеся при вдохе. Через неделю появилась одышка, повысилась температура тела, что заставило больного обратиться за медицинской помощью. Свое состояние он ни с чем не связывал.

Анамнез жизни: курение, употребление алкоголя отрицает; оперативных вмешательств не было; хронической соматической патологии ранее выявлено не было.

При поступлении состояние средней степени тяжести. В сознании, ориентирован в пространстве, времени, собственной личности. Щадит правую половину грудной клетки. Конституция: нормостеник. Кожные покровы и видимые слизистые: акроцианоз. Температура тела 38,0 °С. Отеков нет. Лимфатические узлы, мышечно-суставная система без осо-

бенностей. Грудная клетка правильной формы. При перкуссии над легкими легочный звук, справа отмечается резкое притупление от 4 межреберья книзу. При аускультации слева дыхание везикулярное, хрипов нет; в указанной локализации справа ослабленное дыхание, единичные мелкопузырчатые хрипы. Частота дыхательных движений – 23-24 в мин, SpO₂ 91 %. Границы сердца в пределах нормы, сердечные тоны приглушены, пульс – 75 ударов в мин, ритм правильный. Артериальное давление 120/80 мм рт. ст. Живот участвует в акте дыхания, мягкий, безболезненный. Печень не пальпируется. Область почек при пальпации: безболезненная. Стул, диурез в норме.

При поступлении в пульмонологическое отделение районной больницы в клиническом анализе крови лейкоциты $10,07 \times 10^9$ /л с нормальной лейкоцитарной формулой, общий анализ мочи: белок, без особенностей. В биохимическом анализе крови: С-реактивный белок 4+. По данным ЭКГ синусовый ритм – 70 в мин, неполная блокада правой ножки пучка Гиса. При рентгенографии грудной полости выявлен правосторонний гидроторакс. Исследование дополнено КТ. Констатирован гидроторакс, выявлена зона инфильтрации легочной ткани справа в VI сегменте (рис. 1).

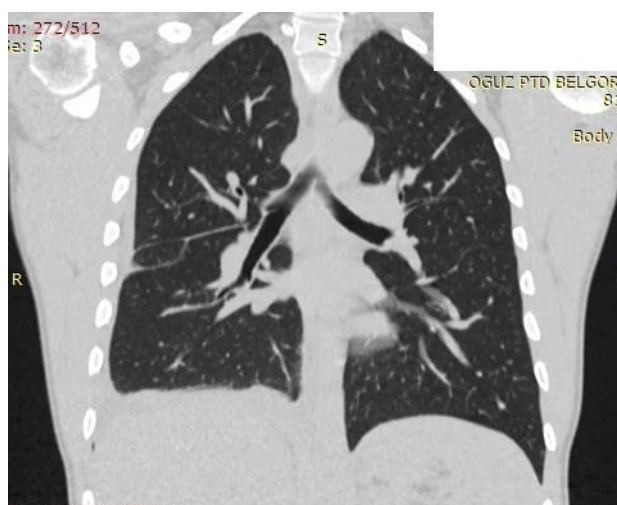

Рис. 1. Компьютерная томография легких: справа междолевая плевра утолщена; над диафрагмой в нижних отделах правой плевральной полости отмечается жидкостное содержимое; справа в нижней доле зоны гиповентиляции; определяется количественное увеличение лимфатических узлов средостения

Fig. 1. Computer tomography of the lungs screening: on the right the interlobar pleura is thickened; the liquid content is marked above the diaphragm in the lower parts of the right pleural cavity; the hypoventilation zone marked in the lower lobe of the right lung; a quantitative increase in the lymph nodes of the mediastinum

Больному проводилось лечение антибактериальными препаратами, сделана эвакуация жидкости из плевральной полости (2400 мл). При ее анализе: проба Ривольта положительная (белок 49,8 г/л), лейкоциты сплошь покрывают поле зрения, сегментоядерные нейтрофилы 2 %, лимфоциты 98 %; кислотоустойчивые микобактерии не обнаружены; при цитологическом исследовании преобладали лимфоциты, реактивно измененные клетки мезотелия. Проводилась бронхоскопия со взятием промывных вод на цитологическое исследование. Несмотря на проводимую неспецифическую антибактериальную терапию, экссудация в правую плевральную полость сохранялась. Для дальнейшего дообследования больной был переведен в хирургическое отделение специализированной клиники. В условиях отделения больному выполнена видеоассистированная торакоскопия с биопсией париетальной плевры. Проведено повторное бактериологическое исследование полученного операционного материала, плеврального пунктата, промывных вод бронхов. Макроскопически определялись белесоватые узелки на поверхности плевры диаметром 1-2 мм. В препаратах выявлены множественные эпителиоидные гранулемы саркоидного типа (рис. 2).

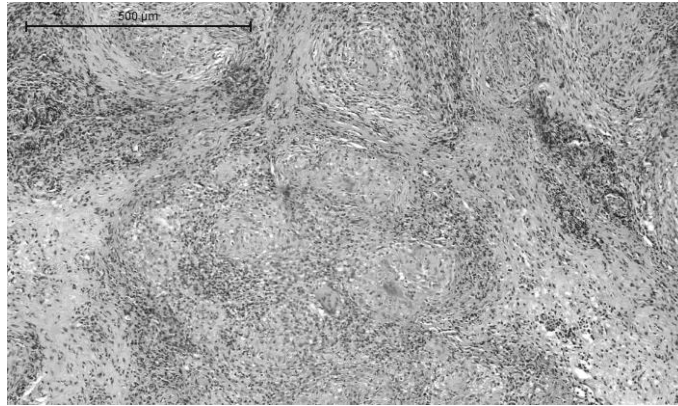


Рис. 2. Гистологическая картина саркоидоза: эпителиоидно-клеточные саркоидные гранулёмы
 Fig. 2. Histological picture of sarcoidosis: epithelioid-cell sarcoid granulomas

Для дальнейшего обследования больной был переведен в пульмонологическое отделение региональной клиники. Больному проводилось контрольное лабораторное исследование, включая клинический анализ крови и мочи, биохимическое исследование крови (С-реактивный белок 13,94 мг/л; общий белок с фракциями); анализ мочи на суточный кальций; эндоскопические исследования кишечника, пищевода, желудка, повторная бронхоскопия с анализом промывных вод, ультразвуковое исследование паренхиматозных органов, ревматологические пробы. Контрольная КТ органов грудной полости выявила следовое количество жидкости справа, незначительное уменьшение в объеме правого легкого участки «матового стекла» в SVI правого легкого, субплевральные участки уплотнения по боковой поверхности (рис. 3).

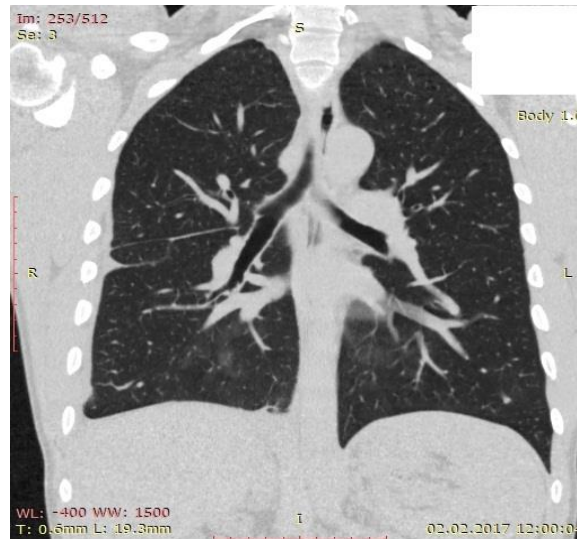


Рис. 3. Компьютерная томография легких: объем правого легкого незначительно снижен за счет наличия участков уплотнения в субплевральных отделах по боковой поверхности; следовое количество жидкости в правой плевральной полости; в S7 участки уплотнения по типу «матового стекла»

Fig. 3. Computer tomography of the lungs: the volume of the right lung is slightly reduced due to the presence of compaction sites in the subpleural sections along the lateral surface; a trace amount of fluid in the right pleural cavity; in S7 the areas of seals according to the "dull glass".

Больной выписан в удовлетворительном состоянии под наблюдение пульмонолога.

Казуистика изолированного саркоидоза плевры сохраняет у нас настороженность в отношении данного клинического случая. В связи с этим имеется подозрение на возмож-



ный дебют специфического процесса (туберкулез, системное заболевание соединительной ткани). Также, вполне возможно, нами были упущены из вида другие локализации патологического процесса. В заключение хотелось бы сказать, что наличие экссудативного плеврита при отсутствии изменений в других органах, типичных для саркоидоза, ставит это заболевание диагнозом исключения и требует тщательного обследования и последующего наблюдения таких больных.

Список литературы

References

1. Beekman J.F., Zimmet S.M., Chun B.K., Miranda A.A., Katz S. 1976. Spectrum of pleural involvement in sarcoidosis. *Archives of internal medicine*, 136 (3): 323–330.
2. Chusid EL, Siltzbach LE. 1974. Sarcoidosis of the pleura. *Ann Intern Med*, 81:190–194.
3. Criado E., Sánchez, M., Ramírez, J., Arguis, P., de Caralt, T. M., Perea, R. J., Xaubet, A. (2010). Pulmonary Sarcoidosis: Typical and Atypical Manifestations at High-Resolution CT with Pathologic Correlation 1. *Radiographics*, 30 (6): 1567–1586.
4. Durand D., Dellinger, A., Guerin, C., Guerin, J.C., Levrat R. 1984. Pleural sarcoidosis: one case presenting with an eosinophilic effusion. *Thorax*, 39 (6): 468–469.
5. Haitsch R, Frank W, Evers H, Pauli R. 1996. Chylothorax as a complication of sarcoidosis. *Pneumologie*; 50: 912–914
6. Hamper U.M., Fishman E.K., Khouri N.F., Johns C.J., Wang, K.P., & Siegelman, S.S. 1986. Typical and atypical CT manifestations of pulmonary sarcoidosis. *Journal of computer assisted tomography*, 10 (6): 928–936.
7. Kusagaya H., Yokomura K., Oyama Y., Yasui H., Matsui T., Matsuda H., Chida, K. 2009. A case of pleural sarcoidosis with bilateral pleural effusion. *Nihon Kokyuki Gakkai zasshi= the journal of the Japanese Respiratory Society*, 47 (6): 531–536.
8. Loughney E., Higgins, B.G. 1997. Pleural sarcoidosis: a rare presentation. *Thorax*, 52 (2): 200–201.
9. Myers J.L., Tazelaar H.D. 2008. Challenges in pulmonary fibrosis: 6·Problematic granulomatous lung disease. *Thorax*, 63 (1): 78–84.
10. Natali F., Heyraud J.D., Vaylet F., Ben N.A., Maurel C., Allard, P. 1987. Pleurisy and sarcoidosis. *Revue de pneumologie clinique*, 44 (1): 18–23.
11. Rockoff S.D., Rohatgi P.K. 1985. Unusual manifestations of thoracic sarcoidosis. *American journal of roentgenology*, 144 (3): 513–528.
12. Rosen Y. 2007. Pathology of sarcoidosis. *Seminars in respiratory and critical care medicine* 28 (01), 036–052.
13. Salazar A., Mana J., Corbella X., Vidaller, A. (1994). Sarcoid pleural effusion: a report of two cases. *Sarcoidosis*, 11 (2): 135–137.
14. Salerno D. 2010. Sarcoidosis pleural effusion: a not so common feature of a well known pulmonary disease. *Respiratory care*, 55 (4): 478–480.
15. Tommasini A., Di Vittorio G., Facchinetti, F., Festi G., Schito V., Ciprian, A. 1994. Pleural effusion in sarcoidosis: a case report. *Sarcoidosis*, 11 (2): 138–140.

Ссылка для цитирования статьи

Reference to article

Ермилов О.В., Шутов В.И., Морозова Л.В., Никонорова Л.Б., Хабибуллин Р.Р., Бочаров В.А., Бочарова М.А., Гречишкина Ю.К., Присяжнюк Е.И. 2019. Изолированный саркоидоз плевры: клинический случай. *Научные ведомости Белгородского государственного университета. Серия: Медицина. Фармация*. 42 (2): 167–171. DOI: 10.18413/2075-4728-2019-42-2-167-171

Ermilov O.V., Shutov V.I., Morozova L.V., Nikonorova L. B., Habibullin R.R., Bocharov V.A., Bocharova M.A., Grechishkina Yu.K., Prisyazhnyuk E.I. 2019. Isolated pleural sarcoidosis: case report. *Belgorod State University Scientific Bulletin. Medicine. Pharmacy series*. 42 (2): 167–171 (in Russian). DOI: 10.18413/2075-4728-2019-42-2-167-171